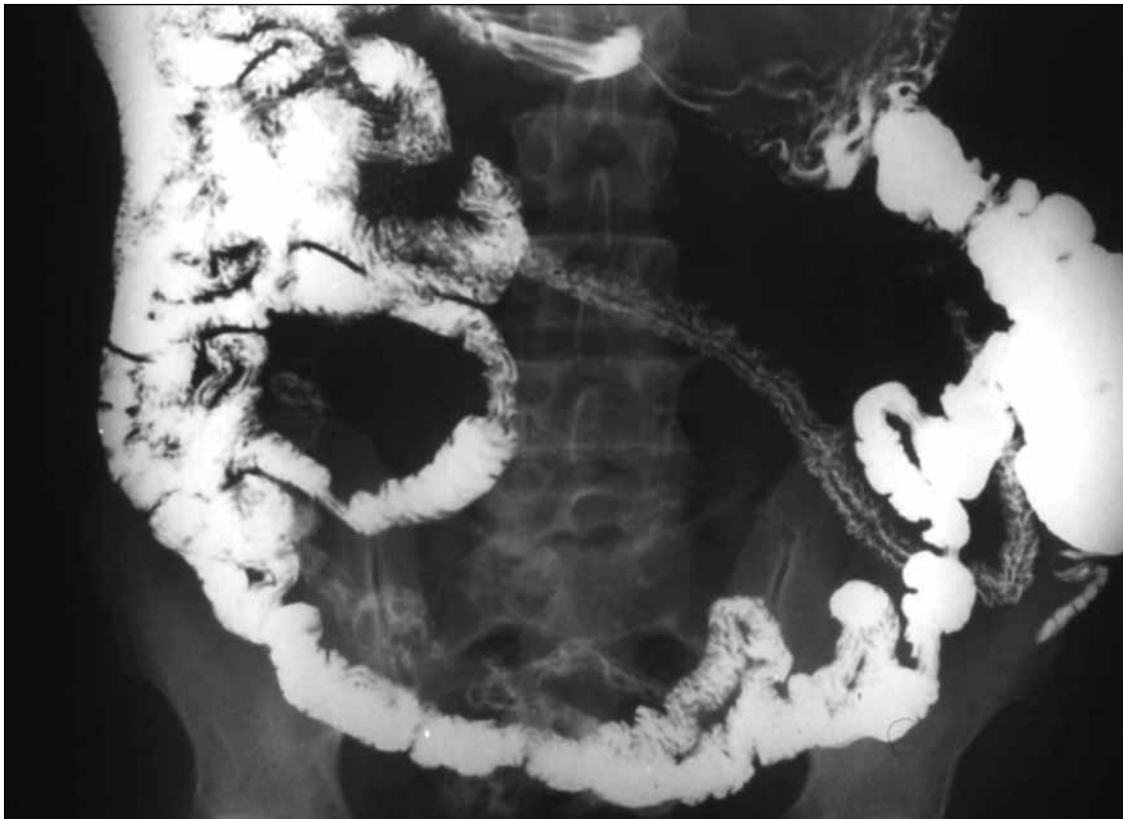


Test radiológico

Dr. Claudio Cortés A.

HCUCH - Universidad del Desarrollo.

Paciente que será contingente antártico. No le encontraron el apéndice en la cirugía laparoscópica preventiva. ¿Cuál es el hallazgo importante?



(Ver resultado en página 32)